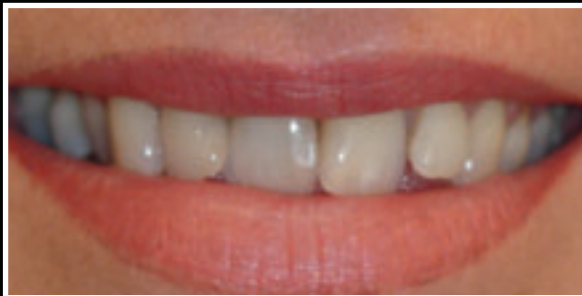

11. Engstand

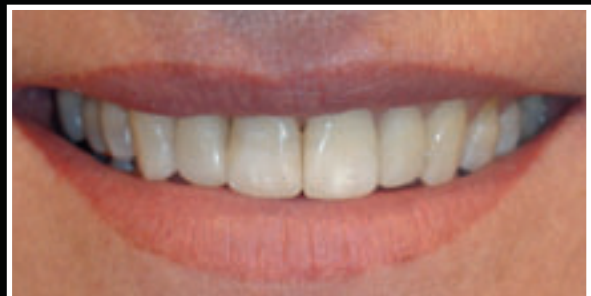

Vorher

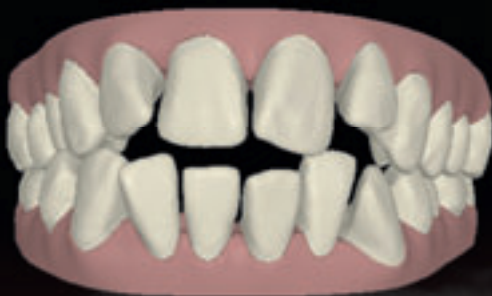

Deutliche Zahnlücken vorher

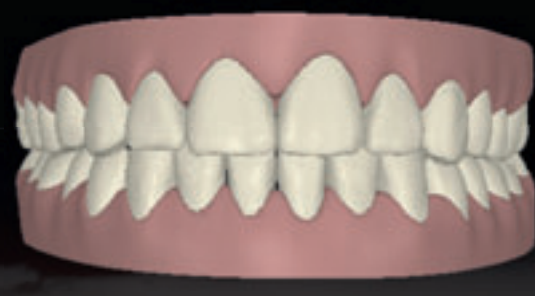Nachher



**Keine Zahnücke mehr
nach Behandlung**



**ClinCheck
vor der Behandlung**




**ClinCheck
Behandlungsende**

Die Patientin kam mit dem Wunsch eines schöneren Lächelns in die Praxis. Sie gab an, dass sie sich durch die Zahnfehlstellung verunsichert fühlt und deshalb auf Fotos immer verspannt aussehen würde. Ein entspanntes, freundliches Lächeln gelang ihr nur selten. Sie selbst arbeitet im zahnärztlichen Bereich und hatte nach etlichen Expertenberatungen die Vorschläge bekommen, entweder die Zähne durch Beschleifen und Veneers kosmetisch zu verbessern oder mit einer Zahnspange von innen die Zähne gerade zu richten. Die Patientin freute sich über unseren Vorschlag, die Therapie ausschließlich mit Invisalignschienen durchzuführen.



**Invisalign-Behandlungsdauer
bei Engstand:**

1 Jahr und 5 Monate



Befund Engstand:

Die Patientin hat schon seit der Jugend einen frontal offenen Biss mit Deckbisstendenz und sehr großen Schneidezähnen, die staffelförmig hintereinander stehen. Ein Backenzahn, Zahn 14, steht zudem im Kreuzbiss, da der Oberkiefer insgesamt etwas zu schmal ist. Durch die Fehlbelastung mit falschen Zahnkontakten hat die Patientin insbesondere im Oberkieferzahnbereich freiliegende Zahnhälse mit keilförmigen Defekten. Diese können bei kalter Flüssigkeitszufuhr oder saurer Nahrung zu sehr schmerzhaften Irritationen an den Zähnen führen. Bedingt durch die extreme Zahnfehlstellung und die für die großen Zähne zu kleine Kieferbasis, zeigen sich multiple parodontale Rezessionen. Das Zahnfleisch hat sich bei vielen Zähnen zu stark zurückgezogen.

Therapie des Engstandes:

Um das Ziehen gesunder Zähne zu vermeiden und sowohl eine ästhetische als auch eine parodontale Verbesserung zu erreichen, wurden die an den Seitenflächen zu großen Zahnkronen systematisch verjüngt. Mit dem dadurch gewonnenen Platz konnten die Zähne in den Alveolarknochen (Zahnbett) zurückgeführt werden. Der offene Biss wurde geschlossen. Alle Zähne konnten in einer ästhetisch ansprechenden Kurve (Lachlinie) optimal positioniert werden. Das Zahnfleisch hat sich erholt. Schwarze interdentale Dreiecke sind verschwunden. Der Kreuzbiss an Zahn 14 wurde überstellt.

Die Patientin war begeistert. In nicht einmal eineinhalb Jahren hat sie ein schönes, attraktives Lächeln erhalten. Dies hatte sie sich schon immer gewünscht. Da so viele Vorberatungen immer wieder zu dem Ergebnis kamen, dass bei ihr eine Zahnkorrektur nur schwierig möglich sei und Zahnextraktionen (Zähne ziehen) unvermeidlich wären, war sie umso mehr verwundert, dass sie mit einer solch komfortablen, nicht schmerzhaften und kaum sichtbaren Therapie ihr so sehr gewünschtes Ziel erreichen konnte.

Vorher

Nachher

